Encyclopédie Médico-Chirurgicale – E – 20-047-A-50

Exploración radiológica de los traumatismos del oído

F Veillon
JC Dosch
JL Dutreix
JL Stierle
P Bloch

Resumen. – La exploración radiológica del temporal traumático se ha modificado con la aparición del escáner de «alta resolución». Éste permite realizar una evaluación de las lesiones finas del peñasco, de la porción escamosa y del tímpano, al mismo tiempo que una apreciación de las eventuales lesiones cerebrales asociadas.
Las radiografías estándar (lateral, Schüller, Stenvers) conservan su importancia y permiten una identificación rápida de las lesiones traumáticas de la bóveda, asociadas a una eventual irradiación hacia el peñasco y la porción escamosa del temporal.
Las indicaciones de las tomografías clásicas disminuyen ya que los escáneres de las generaciones actuales permiten, a partir de una secuencia de cortes horizontales, las reconstrucciones en planos ortogonales, frontales o sagitales. No obstante, el barrido tomográfico complejo conserva indicaciones ya que la variabilidad de los aparatos de TC en el mercado es importante y la ausencia de programas de alta resolución dificulta en gran medida el descubrimiento de fracturas o microfracturas. Los programas de alta resolución también son de calidad variable y su poder resolutivo espacial es inferior al de las tomografías de barrido complejo. No obstante, su utilización debe reservarse para los estudios de segunda línea cuando no ha podido encontrarse la causa de una sordera postraumática.

© 2000, Editions Scientifiques et Médicales Elsevier SAS, París. Todos los derechos reservados.

Circunstancias del descubrimiento

La exploración radiológica del oído puede realizarse en tres condiciones.

URGENTE

Se trata muy a menudo de politraumatizados donde el problema vital, neurológico y/o abdominal y óseo ocupa el primer plano. El problema es apreciar la extensión de la lesión cerebral: contusión, hematoma subdural, hematoma extradural. En este contexto, la lesión del temporal pasa a un segundo plano debido a la eventual urgencia de una intervención neuroquirúrgica. Sin embargo, hay una serie de signos clínicos, radiológicos o de TC que pueden atraer la atención hacia lesiones del oído.

Los *signos clínicos* son la otorragia más o menos abundante uni o bilateral, el derrame de líquido cefalorraquídeo por el conducto auditivo externo y la existencia de una parálisis facial periférica inmediata.

Los *signos radiológicos estándar:* si las condiciones clínicas lo permiten, las proyecciones lateral, Schuller, Stenvers, Worms pueden mostrar una fractura de la bóveda irradiada al peñasco, a la porción escamosa o una fractura occipital irradiada al macizo petroso.

Los *signos TC* orientan hacia una lesión del oído y la fractura puede ser lo suficientemente importante como para visualizarla durante la primera exploración. Desaparece la claridad aérea de la mastoides y se observa un nivel hidroaéreo que corresponde a sangre. Puede identificarse aire en los espacios subaracnoideos. El conjunto de estos signos clínicos radiológicos y de TC conduce a la sospecha de una fractura del peñasco. La exploración tomográfica de las lesiones óseas puede practicarse al mismo tiempo si el estado del paciente lo permite, retrasándose si es necesario realizar una intervención neuroquirúrgica.

SEMIURGENTE

La exploración TC se realiza durante o inmediatamente después de la hospitalización. Una vez que la fase neurológica ha pasado, los signos a tener en cuenta son los de naturaleza otológica: otorragia, hemotímpano, otorrea, paresia o parálisis facial periférica que puede ser diferida con respecto al traumatismo, vértigos, sordera de transmisión, sordera de percepción, cofosis.

El examen tomográfico del oído se realiza entonces a frío en condiciones que el paciente puede soportar la exploración durante unos veinte minutos.

F Veillon : *Praticien hospitalier, service de radiologie, hôpital de Hautepierre, Strasbourg.*
JC Dosch : *Chef de service de radiologie du Centre de Traumatologie Illkirch-Grassen Staden.*
JL Dutreix : *Chef de clinique, Service du Pr Lafont, CHU Tours.*
JL Stierle : *Praticien hospitalier, service ORL, Strasbourg.*
P Bloch : *Chef de service, service de radiologie, hôpital de Hautepierre, Strasbourg.*

A DISTANCIA DEL TRAUMATISMO

El examen radiológico puede ser solicitado por pacientes que presentan un síndrome vertiginoso, una sordera de transmisión o una sordera de percepción. El problema puede circunscribirse al marco medicolegal. El objetivo del análisis radiológico es la identificación de las lesiones óseas, osiculares y las lesiones únicas o múltiples del oído interno, de la bóveda, del esfenoides, de la base del cráneo. La exploración está dirigida por los signos clínicos.

CUATRO CIRCUNSTANCIAS ADICIONALES QUE CORRESPONDEN A LAS COMPLICACIONES DE UNA FRACTURA DEL OÍDO

Meningitis: se asocia o no a una otorrea de LCR que requiere la búsqueda de una o varias brechas osteomeníngeas del techo, del laberinto o de lesiones múltiples asociadas.

Absceso cerebral: dentro de un contexto postraumático con signos neurológicos focales, hipertemia, la exploración se realizará con una inyección intravenosa de contraste.

Colesteatoma postraumático: más raro, se descubre años después de un traumatismo a veces olvidado.

Laberintitis: no es rara; el retraso de instauración con respecto al traumatismo es variable, se trata muy a menudo de una laberintización evolutiva de la sordera, descubierta después del traumatismo inicial. La forma completa consiste en una obliteración ósea de las luces del laberinto, vestíbulo, cóclea y conductos semicirculares. Su forma de inicio es difícil de diagnosticar, traduciéndose por los focos de osificación endococleares que obstruyen en parte las luces del laberinto.

Técnicas

RADIOGRAFÍAS ESTÁNDAR

Realizadas en proyecciones lateral, región superior de la cara, Worms, Schüller y Stenvers, permiten apreciar las lesiones de las partes horizontales o verticales de la porción escamosa, del macizo petroso, del tímpano y de la mastoides. El barrido discontinuo, descrito por Chausse, desaparece ante las técnicas modernas.

TOMOGRAFÍAS DE BARRIDO COMPLEJAS

Se practican en dos circunstancias:

— no disponibilidad de un escáner de alta resolución;

— búsqueda de microfracturas frecuentes y de diagnóstico difícil.

La elección de las proyecciones se basa en la clínica; se realizan dos proyecciones ortogonales.

Puede tratarse de un hemotímpano, de una otorragia, lo que hace sospechar una fractura del conducto auditivo externo, de una sordera de transmisión que lleva a pensar en una fractura de la cadena osicular: luxación incudomaleolar, disyunción incudoestapedial, fractura de las ramas del estribo, luxación del yunque. Se elegirá la proyección de Guillen con campos amplios para evitar que pase desapercibida una fractura de la mastoides o de la porción escamosa y una proyección ortogonal lateral estricta para el estudio del conducto auditivo externo, lateral modificada para un estudio detallado de las relaciones del yunque y del martillo.

Puede tratarse de una sordera de percepción más o menos profunda, incluso una cofosis postraumática, o de una otorrea, que harán elegir: una proyección de Guillen también con campo amplio para que no pasen desapercibidas las lesiones del oído y externas asociadas, enmascaradas por la cofosis, y una proyección de Stenvers indispensable en el estudio de la punta del peñasco y del laberinto, del conducto carotídeo, de la ventana redonda, del conducto semicircular posterior.

Puede tratarse de una parálisis facial, que necesita la exploración del conducto del nervio facial, dirigida por el nivel lesional determinado por los exámenes complementarios.

La parálisis facial periférica puede afectar a las porciones 1ª, 2ª y 3ª. Las pruebas clásicas son una prueba de Schirmer y el estudio del reflejo del estribo.

— La prueba de Schirmer negativa indica una lesión de la primera porción.

— La prueba de Schirmer positiva y un reflejo del estribo ausente confirman una lesión de la 2ª porción.

— Un reflejo del estribo presente señala una lesión de la 3ª porción después de la emergencia de la cuerda del tímpano.

La 1ª porción se estudia en las proyecciones lateral, Stenvers y Guillen, la 2ª porción en la proyección de Guillen y la 3ª porción en la proyección lateral.

EXAMEN TC

La exploración se realiza en un plano paralelo al plano orbitomeatal, siendo posible una inclinación de aproximadamente 15º con respecto a la línea orbitomeatal, y su utilización depende de la región sospechosa. Generalmente, el plano orbitomeatal es suficiente para apreciar la mayoría de las lesiones, aunque algunos casos requieren la utilización de cortes en el plano frontal y sagital. Es necesario poseer un material de calidad satisfactoria capaz de efectuar las reconstrucciones en el espacio. El grosor del corte debe ser de 1 o 2 mm. Los cortes discurren desde el meato auditivo externo hasta la eminencia arqueada. La ventaja del escáner radica en que permite la exploración simultánea de las lesiones cerebrales y óseas. Se requiere la inmovilización total del paciente para garantizar la reconstrucción de buena calidad independientemente del plano espacial utilizado.

Resultados

IMÁGENES SEMIOLÓGICAS ELEMENTALES

El *trazo de fractura,* cualquiera que sea su localización, se traduce por una imagen clara, más o menos lineal, que puede presentar angulaciones y trazos divisorios, pero cuya característica esencial con respecto al laberinto es la ausencia de consolidación. Si existe, la lesión siempre será visible. El aumento de la solución de continuidad representa en sí misma una de las formas posibles de evolución, haciendo el trazo aún más visible con el transcurso del tiempo.

Las *microfracturas* son a menudo múltiples, finas, cortas, irradiadas en diferentes planos del espacio que provocan una definición y localización difíciles de establecer.

La *luxación* del temporal es el estado extremo de la solución de continuidad de la fractura de cierta magnitud, con desviación de los fragmentos sueltos de la pirámide. Hay un riesgo importante de lesión de la duramadre por los bordes de las aristas agudas de la fractura.

La *luxación osicular,* específica de la cadena osicular, se debe a la rotura de la inserción ligamentosa superior e interna de la cadena y a la rotura de uno o varios fragmentos de ésta. El yunque es el huesecillo más vulnerable. Las ramas del estribo son frágiles y el descubrimiento de esta fractura está al límite de las posibilidades radiológicas pero la proyección axial del escáner paralelo al plano del estribo puede mostrar esta lesión.

El diagnóstico de luxaciones incudoestapediales se basa en la observación de una distancia anormalmente estrecha o grande entre el mango del martillo y la apófisis larga del yunque.

La luxación incudomaleolar es fácil de reconocer en el corte axial del escáner; se trata de un espacio anormal entre el

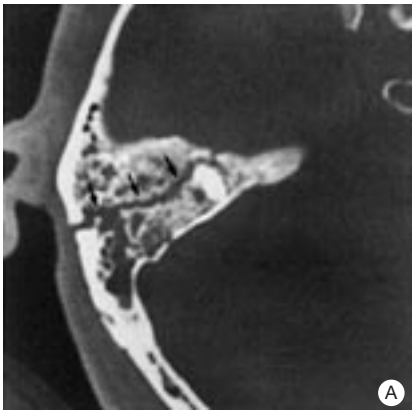

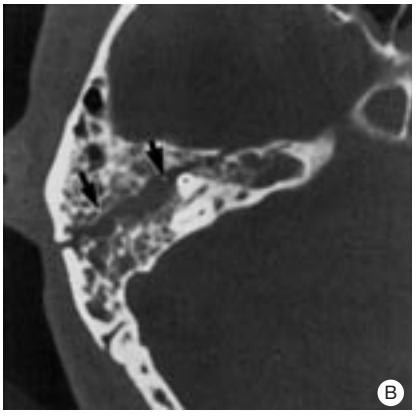

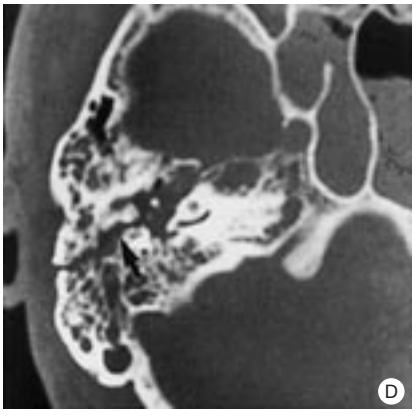

1 *a, b, c, d. Fractura longitudinal extralaberíntica, con lesión del techo. Las lesiones comienzan en la parte posterior de la sutura petroescamosa para extenderse hacia la zona anterior de esta sutura. Opacidad del oído medio debida a la presencia de sangre.*

2 *a, b. Fractura longitudinal que se extiende desde la parte posterior de la porción escamosa horizontal hacia el temporal extralaberíntico.*
Obsérvese el acueducto del vestíbulo (flecha negra curva).

cuerpo del yunque y la cabeza del martillo que normalmente están unidos.

La luxación del yunque es frecuente, pues su inserción es más frágil que la del martillo encajado en el tímpano; el yunque no es más visible en situación normal y se le encuentra en una posición anómala en la caja.

• *Lesiones asociadas*

La presencia de sangre se traduce por la opacidad de las partes blandas: es fácil de identificar a nivel del parénquima cerebral o de los espacios subaracnoideos, no así en la caja, por su hiperdensidad espontánea en los 15 primeros días. La determinación de la densidad en las imágenes obtenidas con un filtro de densidad pueden mostrar una densidad Hounsfield anormalmente elevada y la existencia de un nivel hidroaéreo localizado en zonas declives. En las imágenes obtenidas con filtros especiales las densidades medidas habitualmente son imperceptibles.

El aire es fácil de reconocer cualquiera que sea su localización aberrante: intralaberíntico, extra o subdural, subaracnoideo, incluso intraventricular. La hipodensidad es mayor: 1 000 UH.

• *Complicaciones*

Abscesos. Los signos TC están bien codificados: se observa un aumento de contraste anómalo más o menos regular que deja una zona central hipodensa. Los casos favorables evolucionan hacia la disminución del tamaño de la lesión, con aumento regular del contraste periférico, engrosamiento de la corteza y una imagen lineal de algunos milímetros de grosor. Esta lesión se desarrolla al contacto de la herida osteomeníngea del techo, del peñasco o de la mastoides.

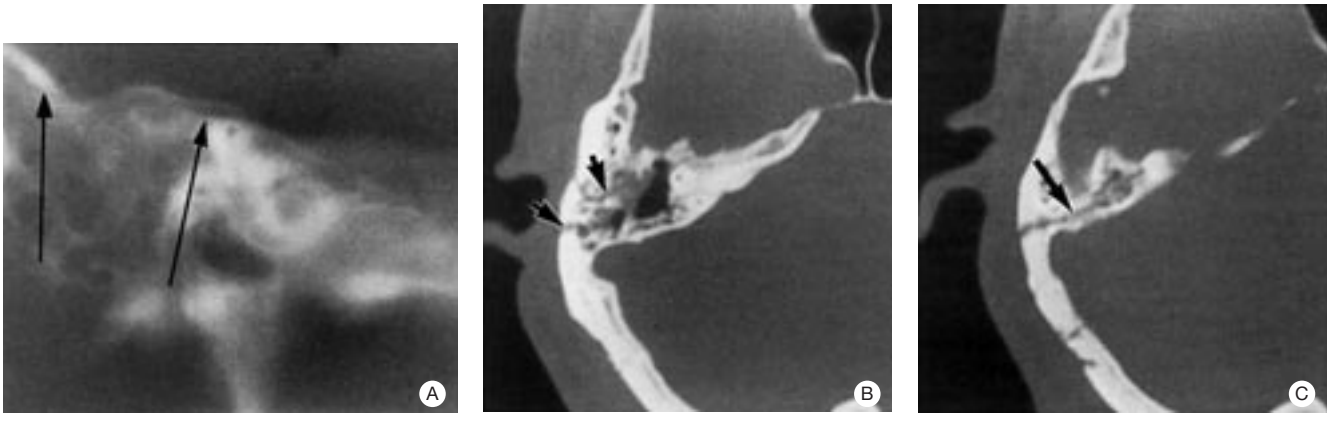

3 *a. Tomografía en proyección de Stenvers: fractura longitudinal extralaberíntica con lesión del techo de la caja y del antro.*
b, c. El escáner muestra la solución de continuidad del macizo petroso junto con una lesión de la porción escamosa horizontal y vertical. Presencia de un hematoma en la caja que se traduce en una opacidad localizada (b).

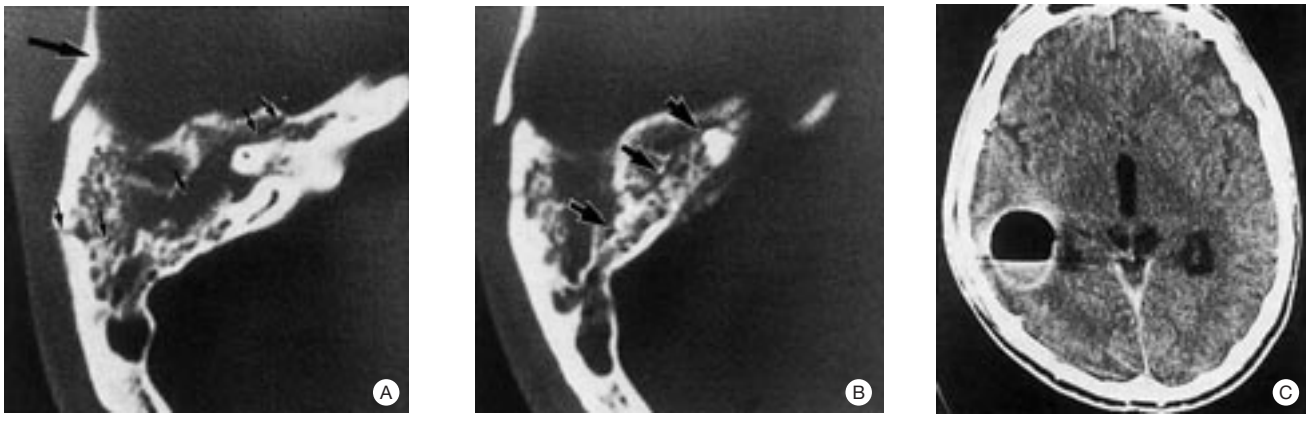

4 *a. Fractura longitudinal extralaberíntica (flechas negras pequeñas) con afectación de la porción vertical de la porción escamosa (flecha negra).*
b. Fractura del techo. Presencia de sangre en el oído medio.
c. Absceso cerebral con nivel hidroaéreo complicando la fractura del peñasco.

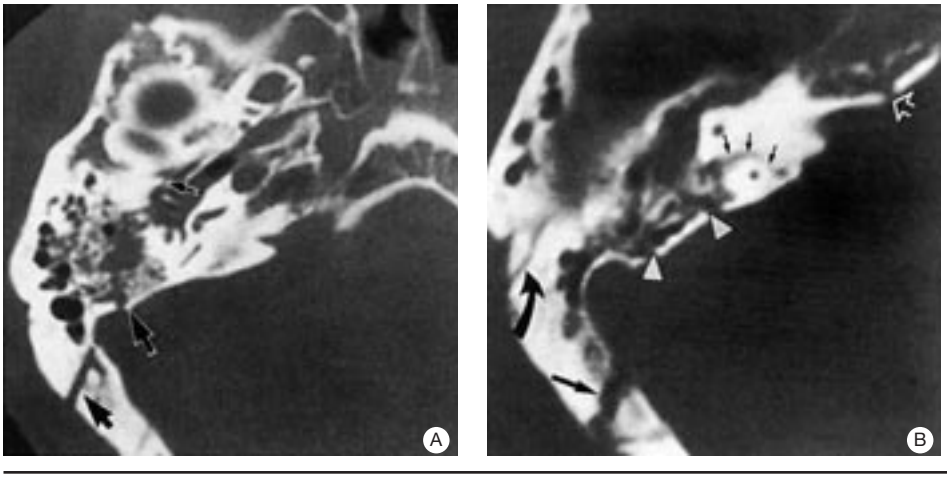

5 *a. Fractura longitudinal extralaberíntica. Extensión hacia la pared anterior de la caja (flecha negra pequeña).*
b. Fractura del techo del antro con irradiación a la cortical interna del macizo petroso (flecha hueca). Fractura mastoidea (flecha negra mediana). Obsérvense los conductos normales: conducto petromastoideo (flechas negras pequeñas), conducto de una vena emisaria (flecha negra curva).

Meningitis. Existe muy a menudo un aumento anómalo del contraste de los espacios subaracnoideos, difuso o localizado, presente a nivel de la tienda del cerebelo, de la gran circunferencia. La imagen inconstante de la secuela clásica es una hidrocefalia tetraventricular. Puede encontrarse una opacidad de la caja como causa o consecuencia de la meningitis.

La *contusión,* homo o contralateral, temporal por contusión del lóbulo por la arista esfenoidal, o frontal, se traduce inicialmente en un edema difuso asociando o no a hiperdensidad difusa del parénquima temporal o frontal, más o menos extenso según la importancia de la lesión. La evolución se caracteriza por la disminución de la hiperdensidad a lo largo de 10 o 20 días, evolucionando hacia una hipodensidad que corresponde a la zona de infarto o a una cavidad porencefálica residual.

La *hemorragia* sub o extradural también es fácil de reconocer: se trata de una hiperdensidad espontánea de los espacios

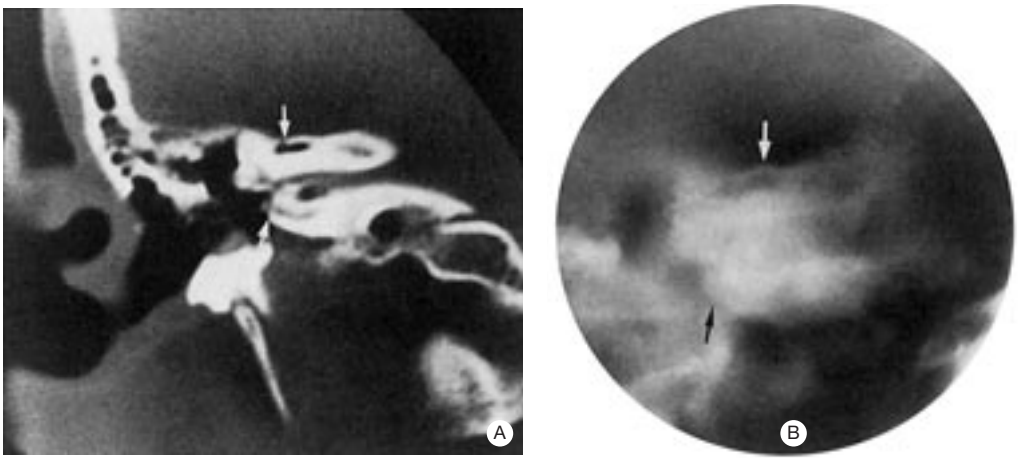

6 *Microfractura translaberíntica.*
a.- El escáner revela una discontinuidad del promontorio (→) y del techo del conducto auditivo interno (→), pero no sigue la fractura en el hueso denso del techo del CAI; sin embargo, la tomografía en proyección de Guillen (b) visualiza la totalidad del trazo de fractura (→).

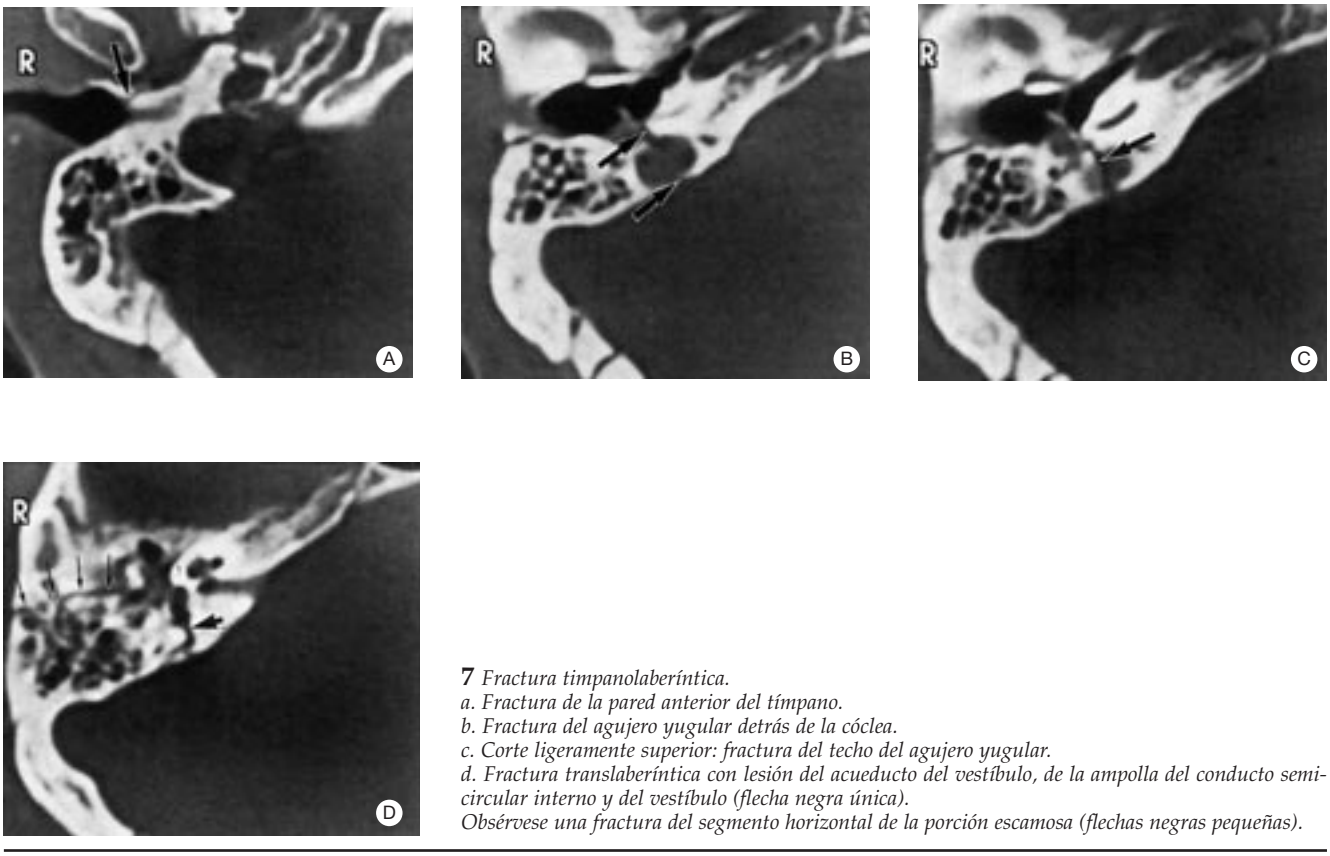

7 *Fractura timpanolaberíntica.*
a. Fractura de la pared anterior del tímpano.
b. Fractura del agujero yugular detrás de la cóclea.
c. Corte ligeramente superior: fractura del techo del agujero yugular.
d. Fractura translaberíntica con lesión del acueducto del vestíbulo, de la ampolla del conducto semicircular interno y del vestíbulo (flecha negra única).
Obsérvese una fractura del segmento horizontal de la porción escamosa (flechas negras pequeñas).

subaracnoideos cuyos ángulos de empalme más o menos agudos con la bóveda adyacente permiten determinar la localización. La colección hemorrágica puede estar delante del foco de fractura de la bóveda. En algunos casos se detecta una contusión asociada contralateral.

Otorrea de LCR. Si el tímpano está perforado, el diagnóstico es clínico y la exploración muestra una opacidad del conjunto de las cavidades aéreas del oído medio, asociada o no a un nivel hidroaéreo. El diagnóstico es más difícil de establecer si el tímpano está íntegro, con drenaje del LCR hacia el cavum por la trompa de Eustaquio. La caja es el lugar donde se localiza una opacidad líquida que permite predecir su naturaleza. La herida debe investigarse mediante proyecciones axiales y coronales.

CLASIFICACIÓN Y DESCRIPCIÓN

La clasificación de las fracturas del temporal se basa en una serie de conceptos descritos por Ramadier y Causse, estudiados posteriormente por Chaussé, Aubry y Pialoux. Estos autores diferencian las fracturas extralaberínticas y las fracturas laberínticas. Las lesiones se definen con respecto al eje mayor del macizo petroso: las lesiones paralelas a este eje se denominan longitudinales y las soluciones de continuidad perpendiculares a este eje se llaman transversales.

A la clasificación clásica enunciada, que define las lesiones con respecto al peñasco y a las cavidades del temporal, se añaden los conceptos complementarios que derivan de las informaciones proporcionadas por el escáner.

Hay una serie de suturas que son accesibles a la exploración tomográfica, como la sutura petroescamosa superior o la sutu-

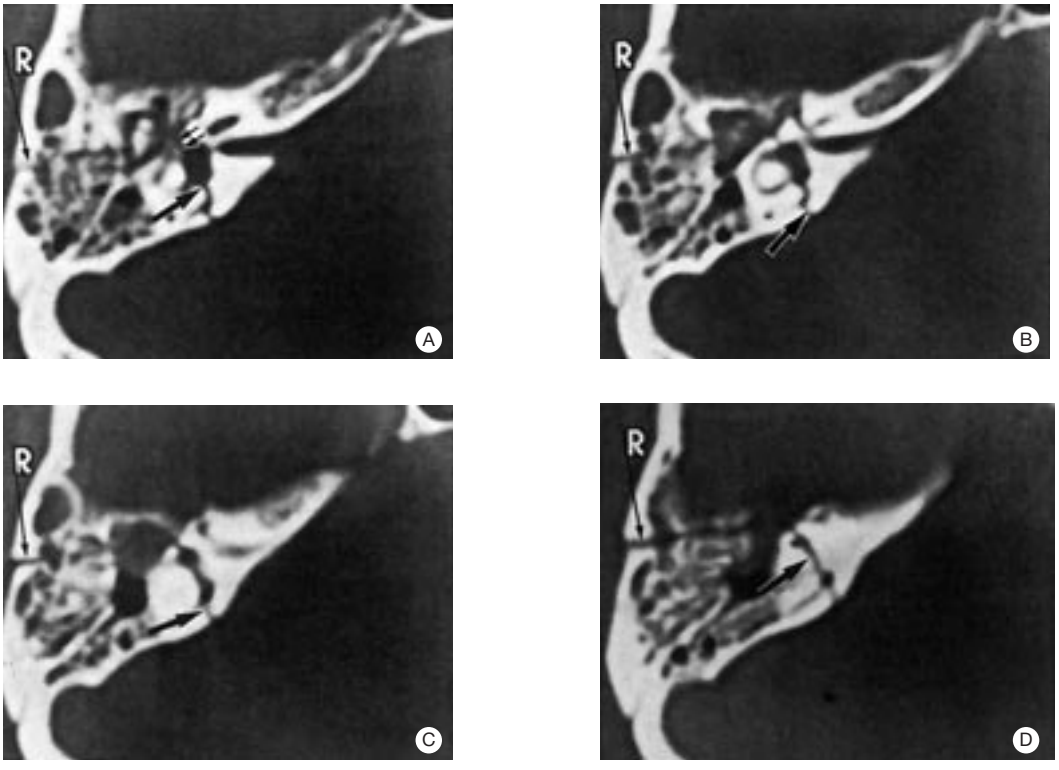

8 *Caso anterior. Cortes superiores.*
a. Fractura transvestibular (flecha negra). Fractura de la 2ª porción del conducto facial (flechas negras pequeñas). b, c, d. Fractura del vestíbulo, del conducto semicircular superior y de la parte común del conducto semicircular superior e interno. Se observa sobre el conjunto de los cortes la fractura del segmento horizontal de la porción escamosa (flecha negra grande).

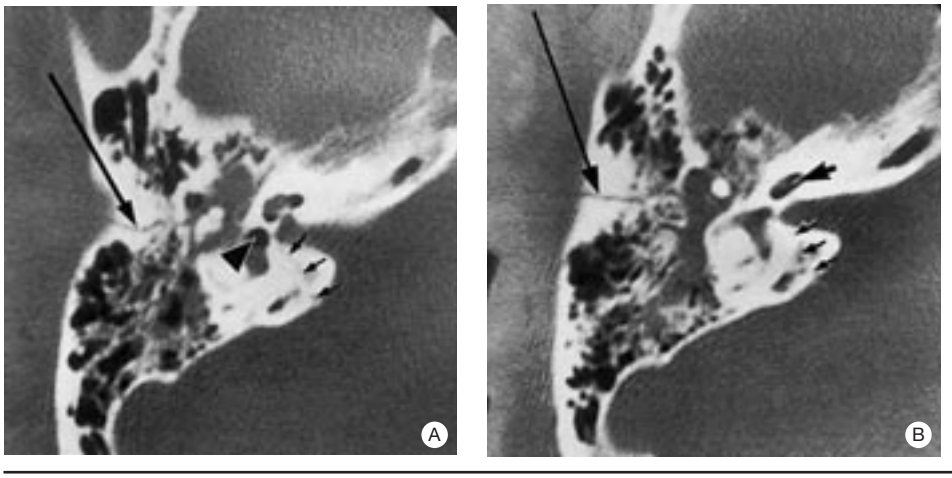

9 *a, b. Fractura timpanolaberíntica que atraviesa el vestíbulo (flecha negra). Presencia de aire que pasa al vestíbulo (punta de flecha negra) y a la cóclea (flecha negra corta).*
Obsérvese una fractura del segmento horizontal de la porción escamosa que afecta a la pared del receso epitimpánico (flecha negra larga).

ra timpanoescamosa. Se pueden así delimitar las soluciones de continuidad que alcanza el macizo petroso, la porción horizontal o vertical de la porción escamosa y el timpanal.

En caso de lesiones del macizo petroso, los trazos pueden ser longitudinales, paralelos al eje del peñasco, transversales o perpendiculares al eje del peñasco.

Fracturas extralaberínticas (figs. 1, 2, 3, 4, 5). Las lesiones longitudinales son las más frecuentes. Se originan a menudo cerca de la parte posterior de la sutura petroescamosa superior y se prolongan hacia delante alcanzando a menudo el techo del antro y de la caja para terminar por fuera del canal carotídeo. El recorrido de la fractura pasa por fuera de los conductos semicirculares, del vestíbulo y de la cóclea. Las luxaciones osiculares son frecuentes en esta forma de lesión. Este tipo de lesión se asocia a menudo con una fractura del tímpano y sobre todo con una fractura de la porción escamosa en su porción vertical y horizontal.

Estas lesiones se acompañan de una otorragia y eventualmente de una fuga de LCR en caso de fractura del techo. La sordera de transmisión es el reflejo del relleno sanguinolento del oído medio y de la eventual luxación osicular asociada. Las parálisis faciales periféricas son menos frecuentes en este tipo de casos.

El conjunto de estas lesiones puede asociarse a las fracturas de la punta del peñasco o del canal carotídeo (las lesiones de la carótida interna, intrapetrosa, son raras y se localizan preferentemente por encima o debajo del peñasco).

Las fracturas aisladas de la mastoides son posibles, con lesión de la 3ª porción de la trompa de Falopio.

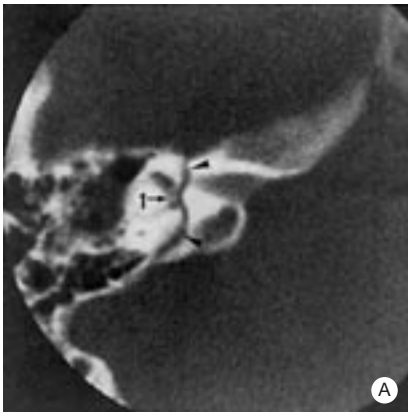

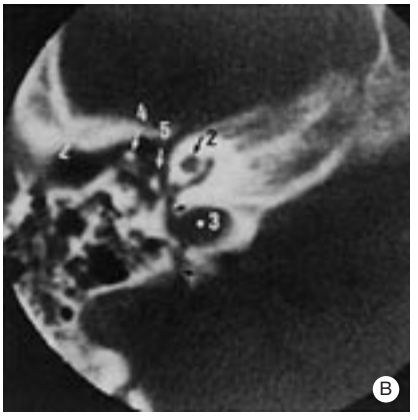

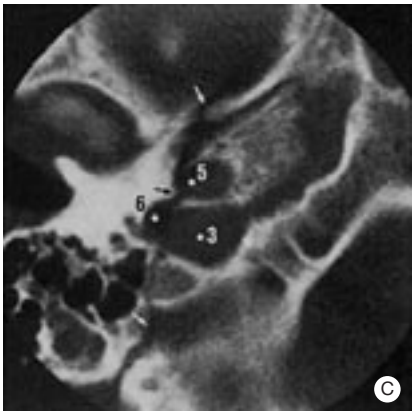

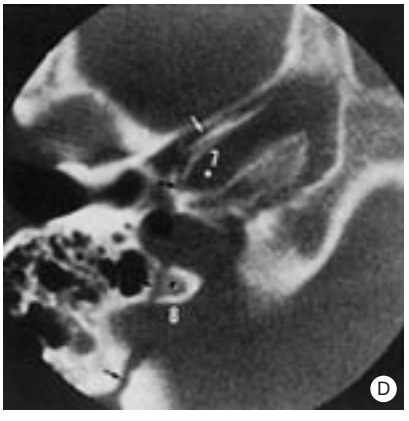

10 *a, b, c, d. Fractura timpanolaberíntica, imágenes TC en proyección axial, escalonadas de arriba hacia abajo. La fractura atraviesa: el vestíbulo (1), el fondo del CAI (a), la caja, con luxación de los huesecillos, el agujero rasgado posterior (b, c, d), el conducto carotídeo, la mastoides (c, d).*
1. vestíbulo, 2. cóclea. 3. agujero rasgado posterior, 4. martillo, 5. yunque, 6. bulla de aire en el agujero rasgado posterior, 7. conducto carotídeo, 8. espina yugular.

11 *a. Fractura parietotemporal con irradiación hacia el segmento vertical de la porción escamosa.*
b. El escáner muestra una lesión del techo de la pirámide petrosa.

Fracturas laberínticas (fig. 6). Son fundamentalmente fracturas transversales, perpendiculares al eje mayor del macizo petroso. Las fracturas longitudinales laberínticas son raras. El trazo de la fractura afecta con frecuencia al orificio yugular y se extiende al acueducto del vestíbulo y/o a la cóclea, y/o a los otros conductos del temporal. El acueducto de Falopio puede afectarse en su 1ª o 2ª porción.

El escáner, como la tomografía, puede mostrar el conjunto de estas soluciones de continuidad. La TC presenta en ocasiones un signo complementario visible en forma de algunas burbujas de aire en el vestíbulo o la cóclea, cuya densidad es cuantificable.

Fracturas timpanolaberínticas (figs. 7, 8, 9, 10). Las soluciones de continuidad pueden ser axiales y extenderse del meato auditivo externo al meato auditivo interno. A veces las líneas de fractura son oblicuas posteriores y se extienden desde la mastoides hasta el foramen lacerum (agujero rasgado anterior), siguiendo el eje petroso mayor y atravesando el laberinto. Esta lesión es rara.

Fracturas de la porción escamosa del temporal (figs. 11, 12, 13). La porción escamosa del temporal puede ser lesionada en sus tres componentes: parte vertical, horizontal o retromeática. La parte vertical es delgada y se lesiona con frecuencia por las soluciones de continuidad que se irradian desde la bóve-

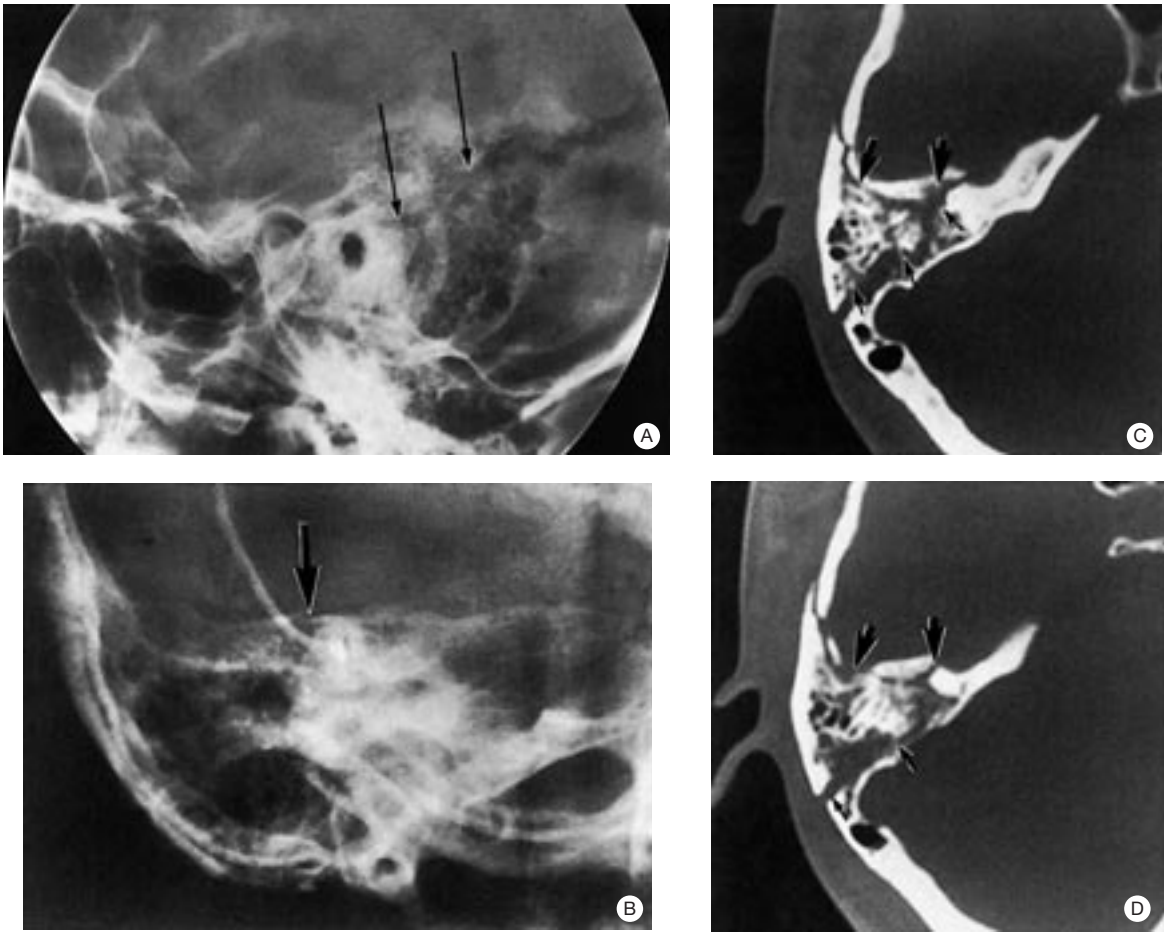

12 *Caso anterior.*
a. Proyección de Schüller: solución importante de continuidad del segmento vertical de la porción escamosa con irradiación hacia el segmento horizontal.
b. Proyección de Stenvers: fractura del techo de la pirámide petrosa.
c, d. Fractura del techo del antro y de la caja.

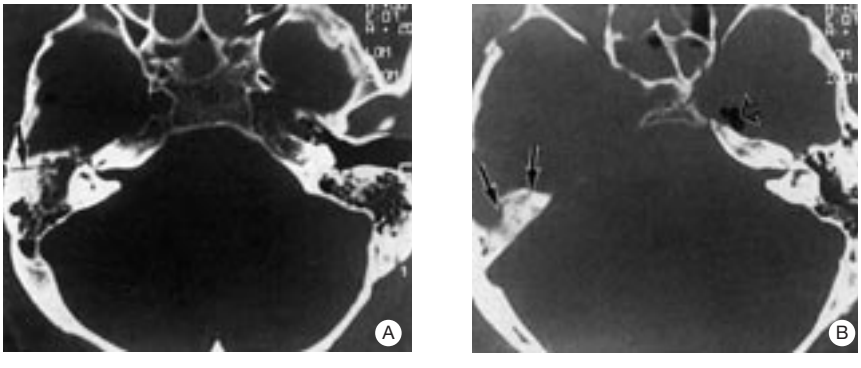

13 *a. Fractura del segmento horizontal de la porción escamosa derecha.*
b. Irradiación hacia el techo de la pirámide petrosa (flecha negra).
Obsérvese la presencia de aire en contacto con la punta del macizo petroso izquierdo (flecha hueca).

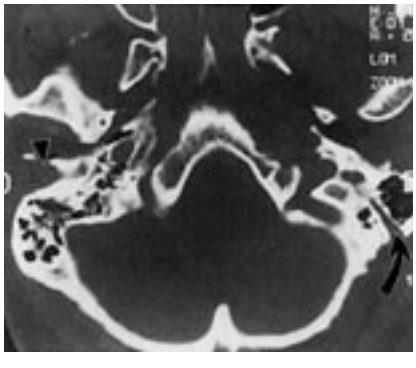

14 *Fractura de la pared anterior del timpanal derecho (punta de flecha negra).*
En la mastoides izquierda: canales fisiológicos voluminosos para el paso de una vena emisaria (flecha negra curva).
Asimetría de la transparencia entre las dos mastoides estando la derecha parcialmente llena por sangre y la izquierda indemne de todo derrame.

da craneal. La parte horizontal, de escaso grosor, suele ser asiento de lesiones: tres cuartos de los casos en las diferentes series. La parte retromeática se lesiona con menos frecuencia. Las lesiones de la porción escamosa vertical y horizontal se asocian a menudo con fracturas extralaberínticas longitudinales del peñasco.

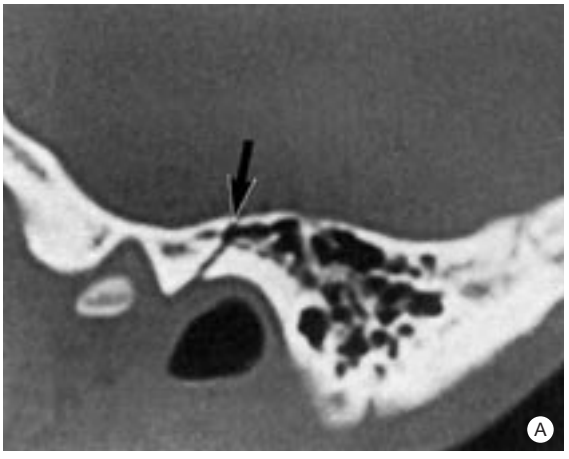

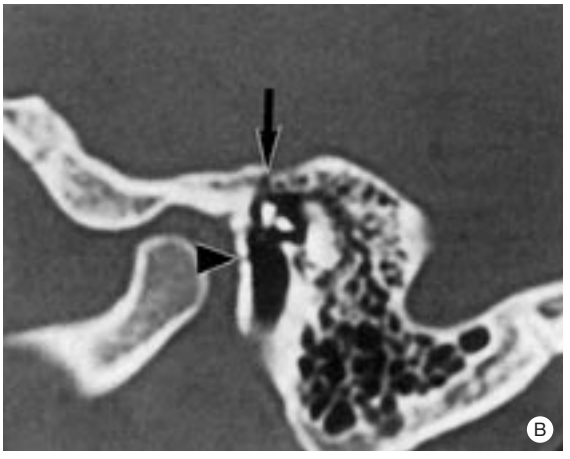

15 *a, b. Fractura del segmento horizontal de la porción escamosa (a): Del techo de la caja del tímpano (b) y de la parte anterior del timpanal (cabeza de flecha).*

16 *Luxación incudomaleolar.*
En la proyección axial (a) la cabeza del martillo (1) está aislada del yunque (2), con un hiato de 2 mm.
En la proyección frontal, el cuerpo del yunque (2) está interpuesto entre la cabeza del martillo (1), basculada hacia delante, y la pared del receso epitimpánico.

Fracturas del hueso timpánico (figs. 14, 15). La pared anterior del timpanal, de escaso grosor, es frágil y se lesiona muy a menudo. Se encuentra en contacto con el cóndilo mandibular y es un elemento responsable de numerosas soluciones de continuidad del hueso timpánico. La pared posterior se lesiona con menos frecuencia al estar más alejada del cóndilo mandibular.

La otorragia representa el síntoma principal de las fracturas del segmento horizontal de la porción escamosa vertical (techo del conducto auditivo externo) y las paredes anterior y posterior del tímpano (pared anterior y posterior del conducto auditivo externo).

Luxaciones osiculares (fig. 16). El abordaje radiológico de las luxaciones osiculares tiende a basarse cada vez más en la tomografía; en efecto, el escáner en corte axial muestra bien la articulación incudomaleolar; y en corte frontal la articulación incudoestapedial. Debe considerarse como luxación toda distancia exagerada entre el martillo y el yunque, y entre el yunque y el estribo, teniendo en cuenta el conocimiento de los cortes normales. La subluxación de la articulación incudoestapedial es la lesión más frecuente. La luxación completa del yunque separada del martillo y del estribo es una alteración frecuente. Las relaciones normales de los huesecillos desaparecen y el yunque puede visualizarse en su posición normal en la caja.

Los diagnósticos de fractura de la rama del estribo son muy difíciles de establecer aunque los últimos escáner también permiten apreciar correctamente las ramas estapedianas.

Trampas. Existen varias estructuras canaliculares, constantes, que no hay que confundir con una fractura *(figs. 17, 18, 19, 20).* Son: el acueducto de Falopio en su 1ª y 3ª porción, el acueducto del vestíbulo, el acueducto de la cóclea, el canal petromastoideo, el canal de Morgagni, el canal del músculo del martillo, y de los haces celulares.

Conclusión

La exploración radiológica del temporal se basa en dos tipos de exámenes:

- *las radiografías estándar que permiten apreciar las soluciones de continuidad de la bóveda craneana así como su irradiación a la región del hueso temporal;*
- *la TC que, a partir de los cortes horizontales, proporciona información abundante.*

Los cortes complementarios frontales o sagitales pueden asociarse de manera directa, aunque esto sólo es posible con algunos aparatos, o sobre todo de forma indirecta a partir de las informaciones brutas ofrecidas por el ordenador. El conjunto de este diagnóstico por imágenes TC debería permitir un mejor acceso a todas las fracturas del temporal, en particular a las pequeñas soluciones de continuidad laberínticas transversales que pueden pasar desapercibidas durante las exploraciones tomográficas actuales.

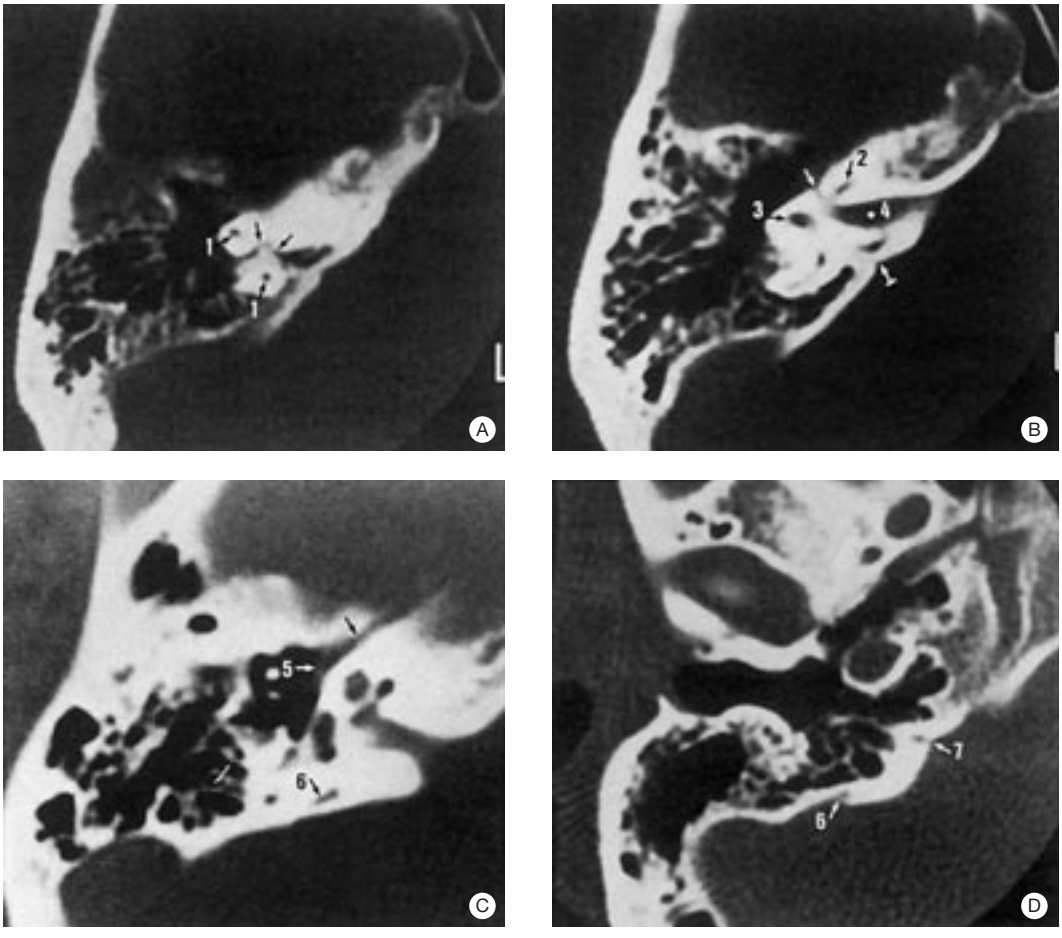

17 *Trampas. Estructuras normales, que pueden ser confundidas con fracturas en la proyección axial, cortes escalonados de arriba hacia abajo:*
a. Conducto petromastoideo (→) que pasa por el arco del conducto semicircular superior (1).
b. Orificio interno del conducto petromastoideo (→); 1ª porción del acueducto de Falopio (→), entre la cóclea (2) y el laberinto posterior (3). El acueducto de Falopio se abre en el fondo del CAI (4).
c. Canal del músculo del martillo (→), siendo visibles el músculo del martillo (5) y el acueducto del vestíbulo (vista parcial) (6).
d. Parte terminal del acueducto del vestíbulo (6) y del acueducto de la cóclea (7) sobre la vertiente interna de la pirámide petrosa.

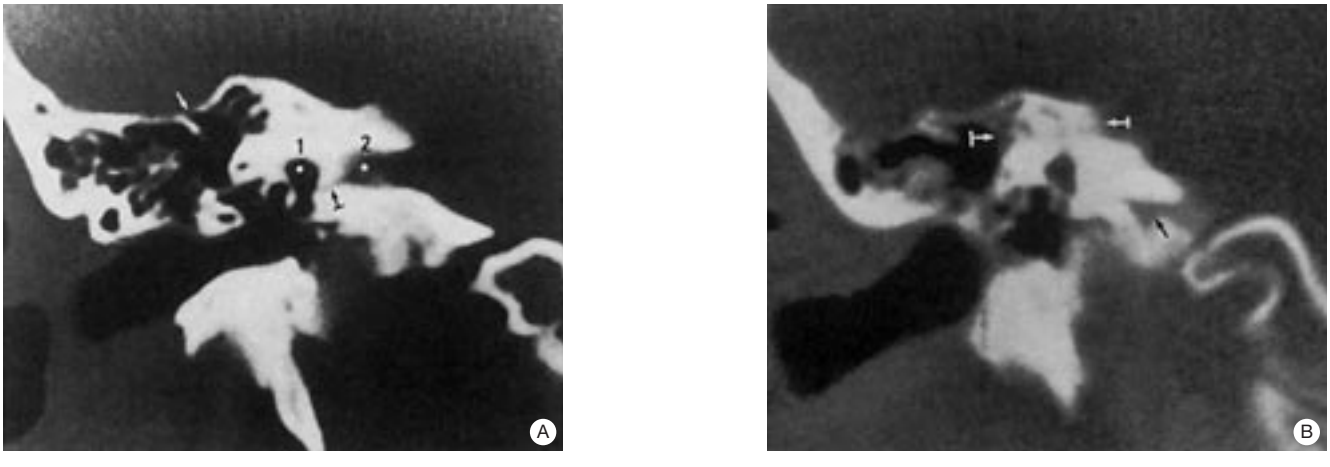

18 *Trampas. Estructuras normales que pueden ser confundidas con fracturas en la proyección coronal:*
a. Sección que atraviesa la parte posterior del CAI.
Canal de Morgagni (→), entre el vestíbulo (1) y el CAI (2). Sutura petroescamosa superior (→) sobre el techo.
b. Corte un poco más posterior: conducto petromastoideo (↦); acueducto de la cóclea (→).

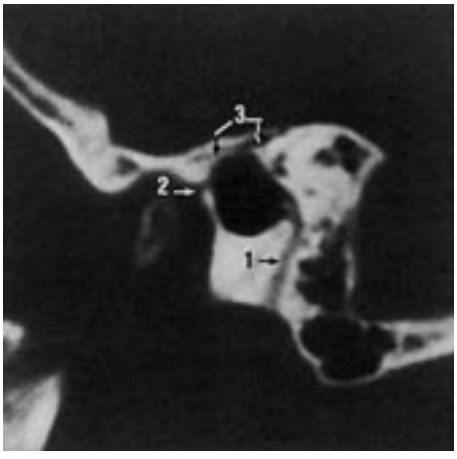

19 *Trampas. Estructuras normales que pueden ser confundidas con fracturas en la proyección sagital:*
1. 3ª porción del acueducto de Falopio.
2. Hendidura de Glaser.
3. Haz celular.

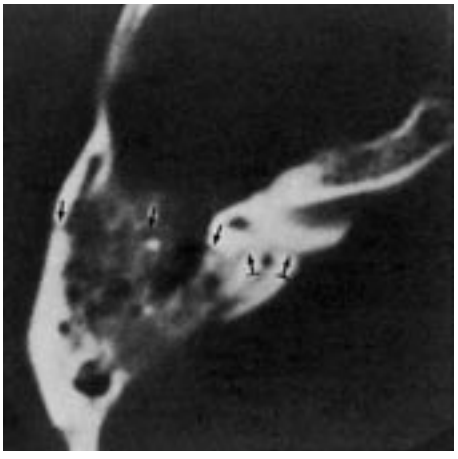

20 *Proyección axial.*
Fractura timpanolaberíntica (→), que se extiende hasta el conducto petromastoideo (↦).

Cualquier referencia a este artículo debe incluir la mención del artículo original: Veillon F, Dosch JC, Dutreix JL, Stierle JL et Bloch P. Exploration radiologique des traumatismes de l'oreille. Encycl Méd Chir (Editions Scientifiques et Médicales Elsevier SAS, Paris, tous droits réservés), Oto-rhino-laryngologie, 20-047-A-50, 1988, 8 p.

Bibliografía

AUBRY M., CHAUSSÉ C., GEORGES M. – **Fracture microscopique bilatérale du labyrinthe.** – Ann. Oto-Laryngol., **1956, 73, 583-584.**

BOURJAT P., VEILLON F. – **Stratégie actuelle de l'exploration radiologique de l'oreille.** – Ann. Oto-Laryngol., **1986, 103, 119-125.**

CANNON C.R., JAHRSDOERFER R.A. – **Temporal bone fractures. Review of 90 cases.** – Arch. Otolaryngol., **1983, 109, 285-288.**

CHAUSSÉ C. et coll. – **Acquisitions nouvelles de la radiologie. Rapport au L.I. Congrès franc. ORL Paris – 26-30 oct. 1953, 60, 1re partie, pp. 87-104. (Bibliogr.).**

FEUGEREUX C. – **Intérêt de la tomodensitométrie dans la pathologie traumatique de l'os temporal.** – Thèse Médecine, Tours, **1986.**

FREEMAN J. – **Temporal bone fractures and cholesteatoma.** – Ann. Otol. Rhinol. Laryngol., **1983, 92, 558-560.**

GREINER G.F., KLOTZ G., GAILLARD J. – **Le traitement de la paralysie faciale après fracture du rocher.** – Arnette, **éd. Paris 1960.**

HOLLAND B.A., BRANT-ZAWADSKI M. – **High-resolution CT of temporal bone trauma.** – Am. J. Roentgenol., **1984, 143, 391-395.**

JOHNSON D.W., HASSO A.N., STEWART C.E. III, THOMPSON J.R., HINSHAW D.B. – **Temporal bone trauma : High-resolution computed tomographic evaluation.** – Radiology, **1984, 151, 411-415.**

MEUNIER J.P., MEUNIER J.L. – **Fractures du rocher.** – Encycl. Méd., Chir. (Paris-France), **Oto-Rhino-Laryngologie 20220 A10, 10-1964, 8 p.**

SWARTZ J.D – **Imaging of the temporal bone.** – G. Thieme Medical Publishers, **ed. Stuttgart 1986.**

VEILLON F., BOURJAT P. – **Role of CT in the examination of the ear.** – J. Belge Radiol., **1986, 69, 309-319.**

VEILLON F., BOURJAT P. – **CEPUR Oreilles, avril-mai 1986, Strasbourg.**

VIGNAUD J., JARDIN C., ROSEN L. – **« Ear trauma » In : The ear – Diagnostic imaging CT scanner, tomography and magnetic resonance.** – Masson et Cie, **éd. Paris, New York 1986.**